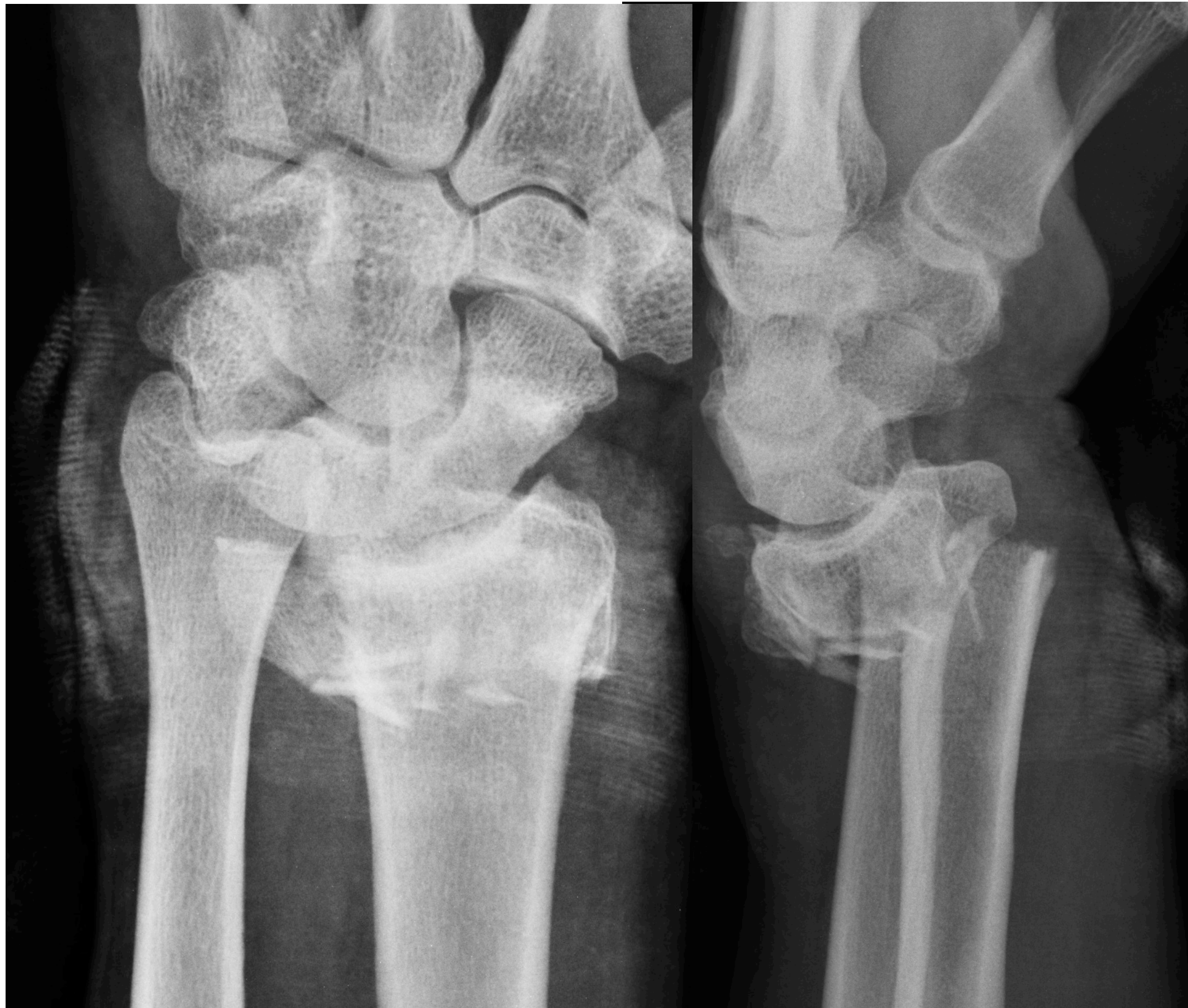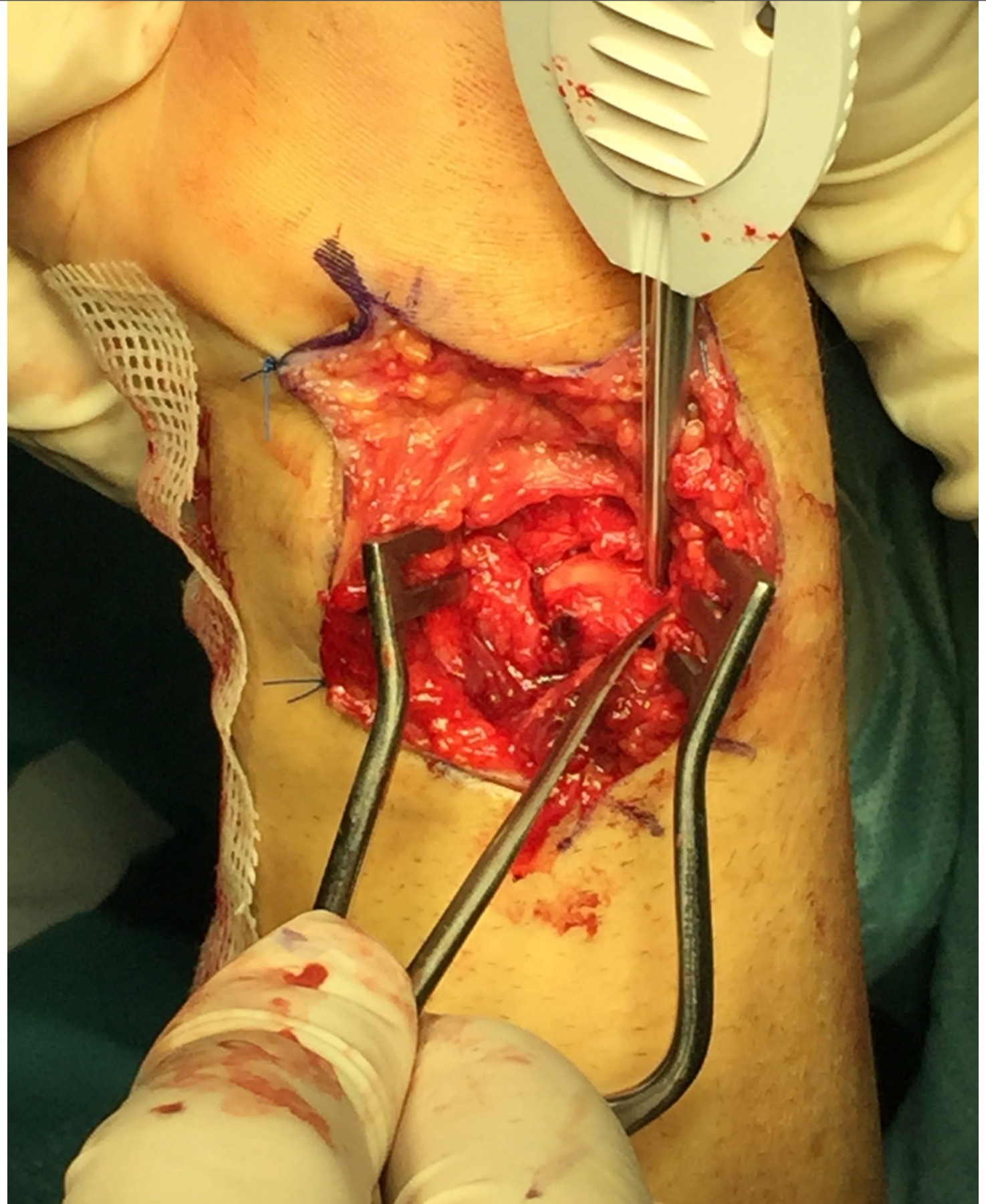

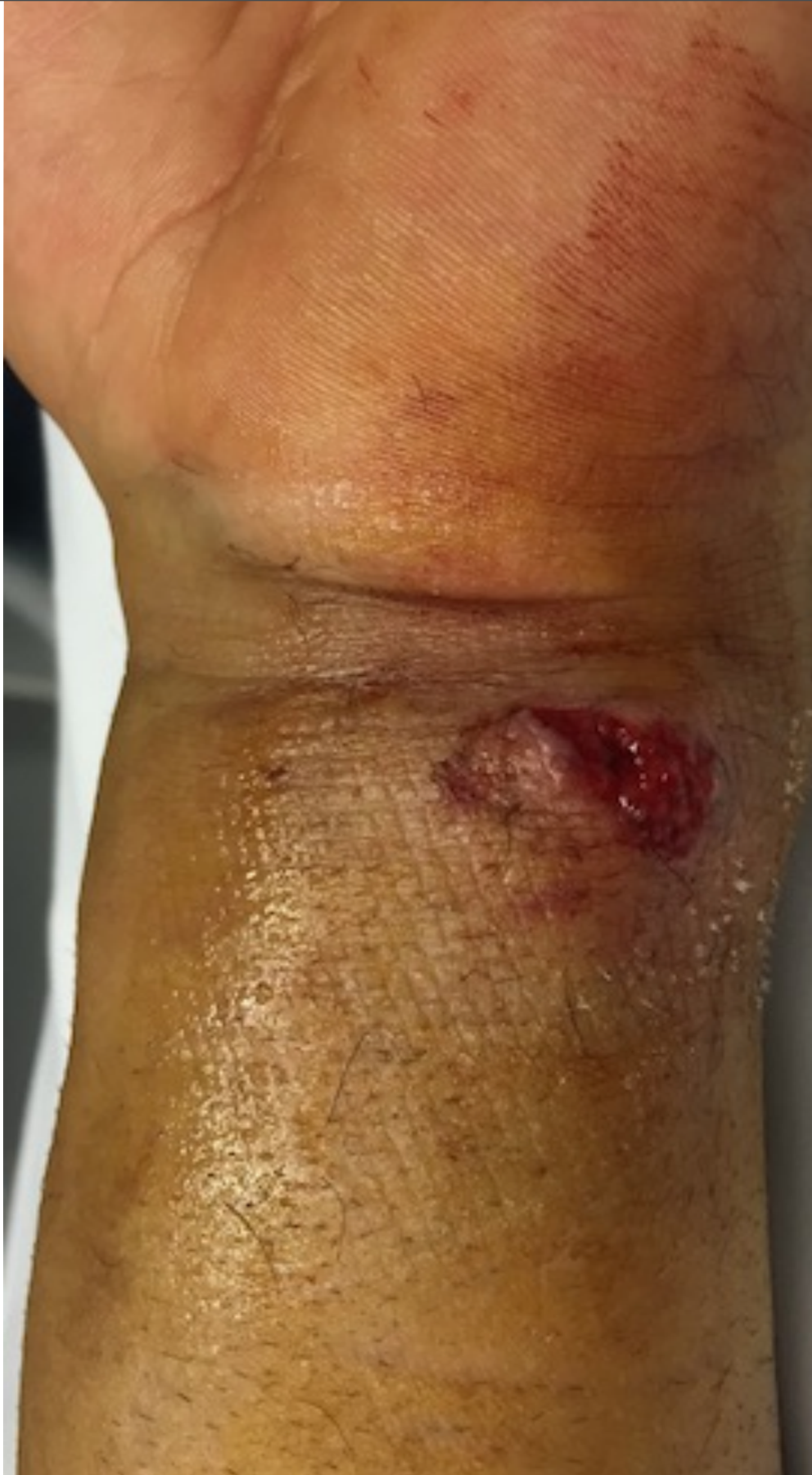
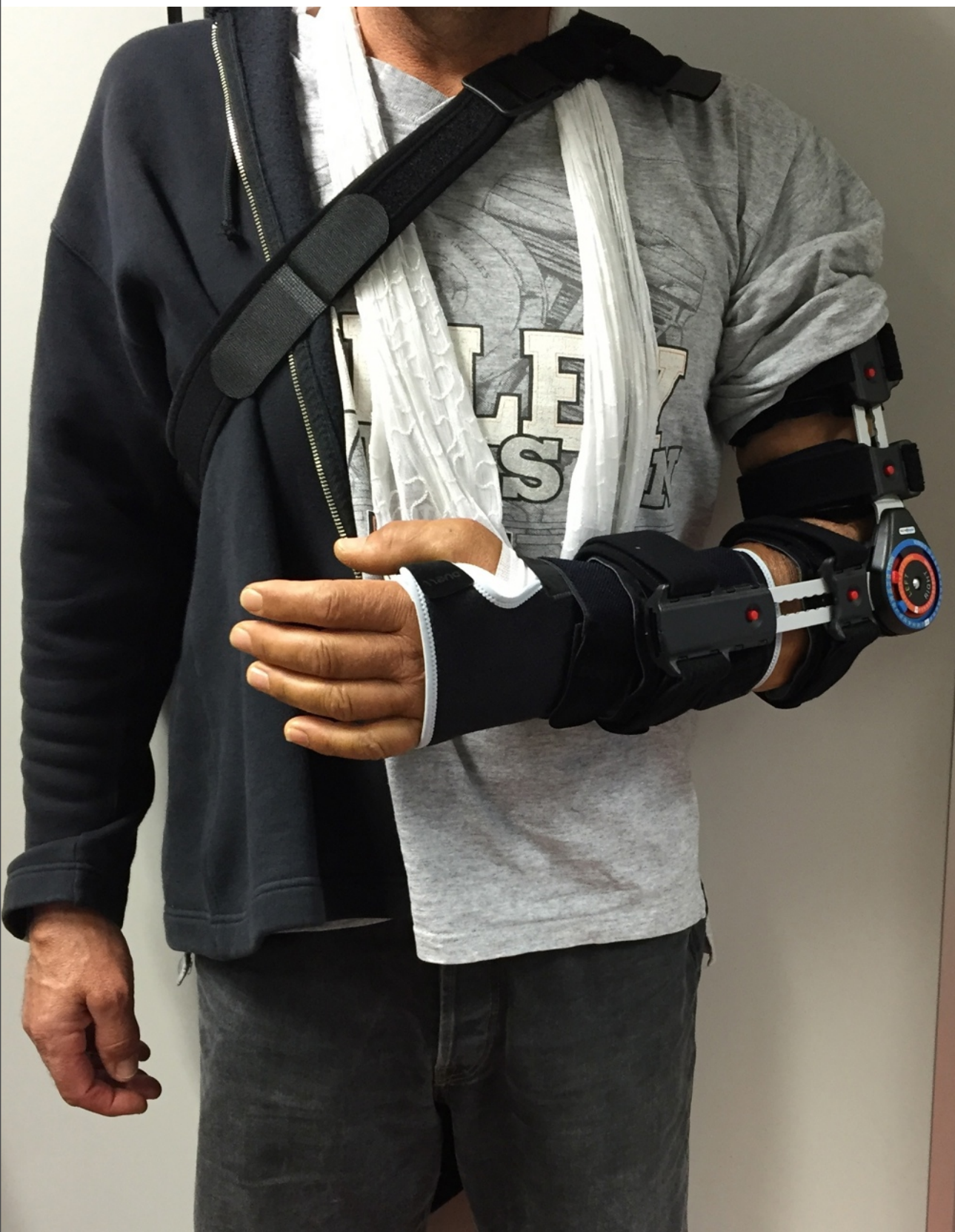

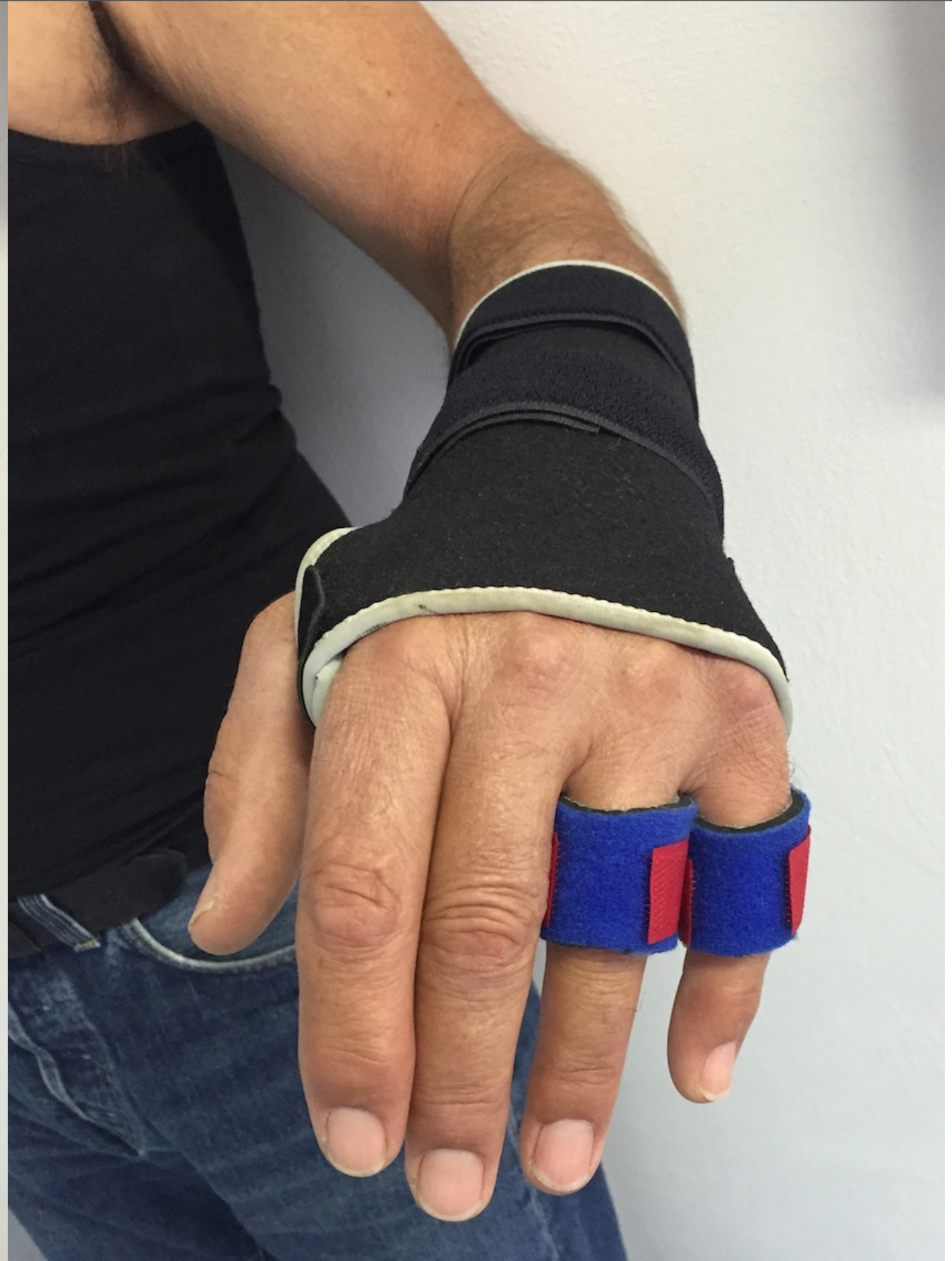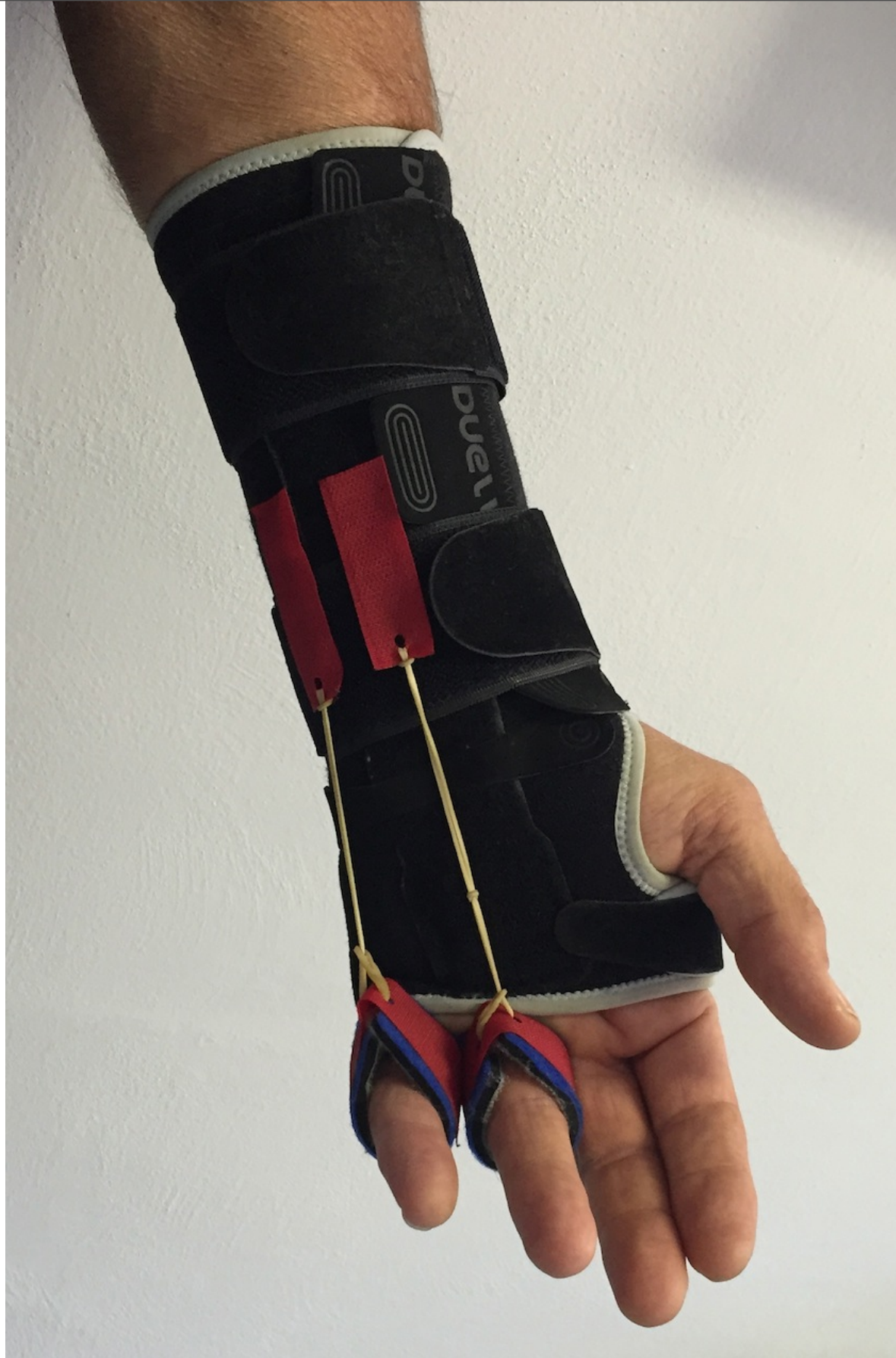Uomo, 50 anni, frattura ad alta energia del polso sinistro.



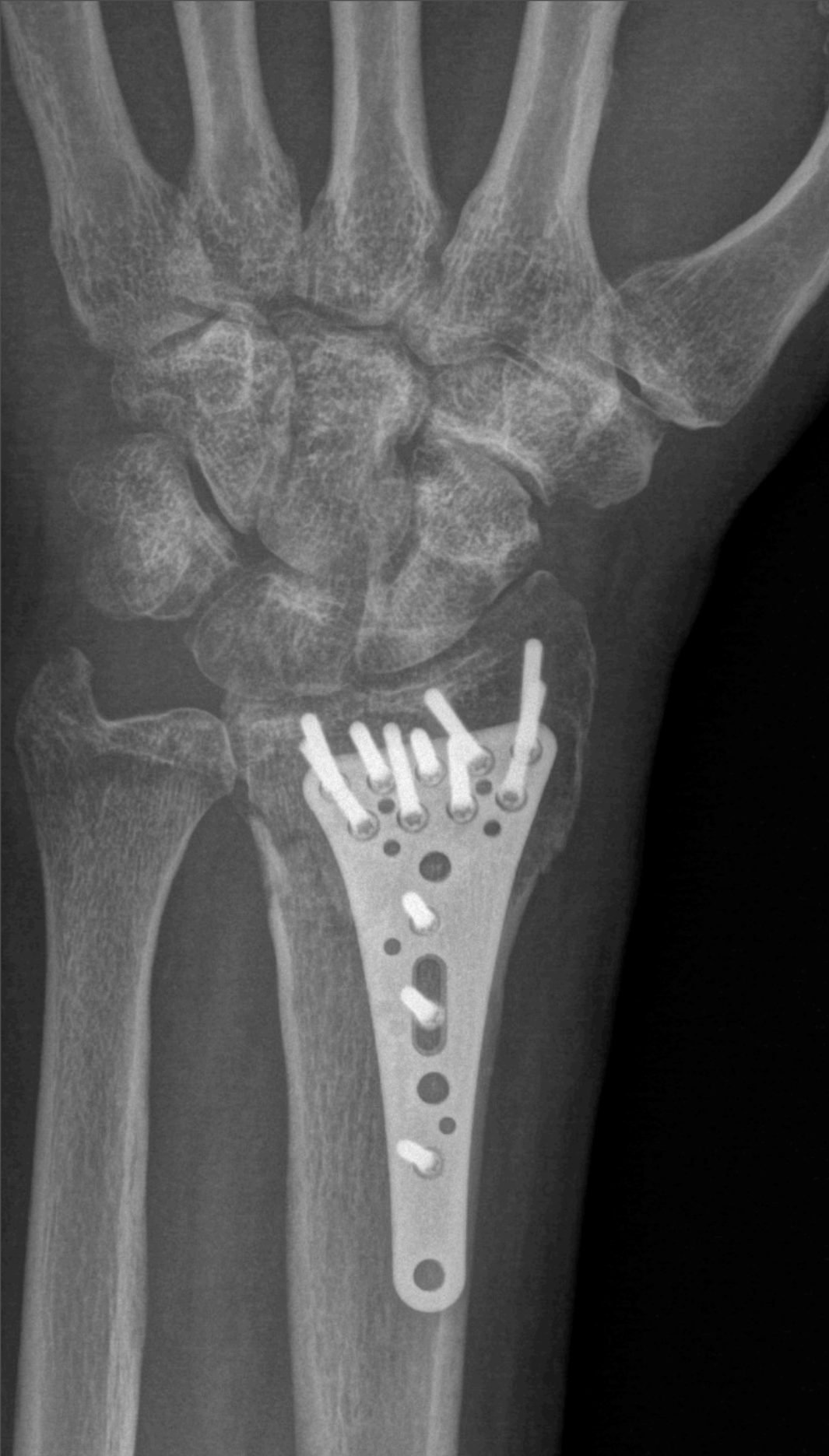Flc da esposizione volare della testa dell'ulna, con conseguente instabilità della RUD e sofferenza del n.ulnare.
Eseguita la sintesi del radio, si amplia la ferita ulnare, si espone la testa dell'ulna e si reinserisce la fibrocartilagine triangolare nella fovea.



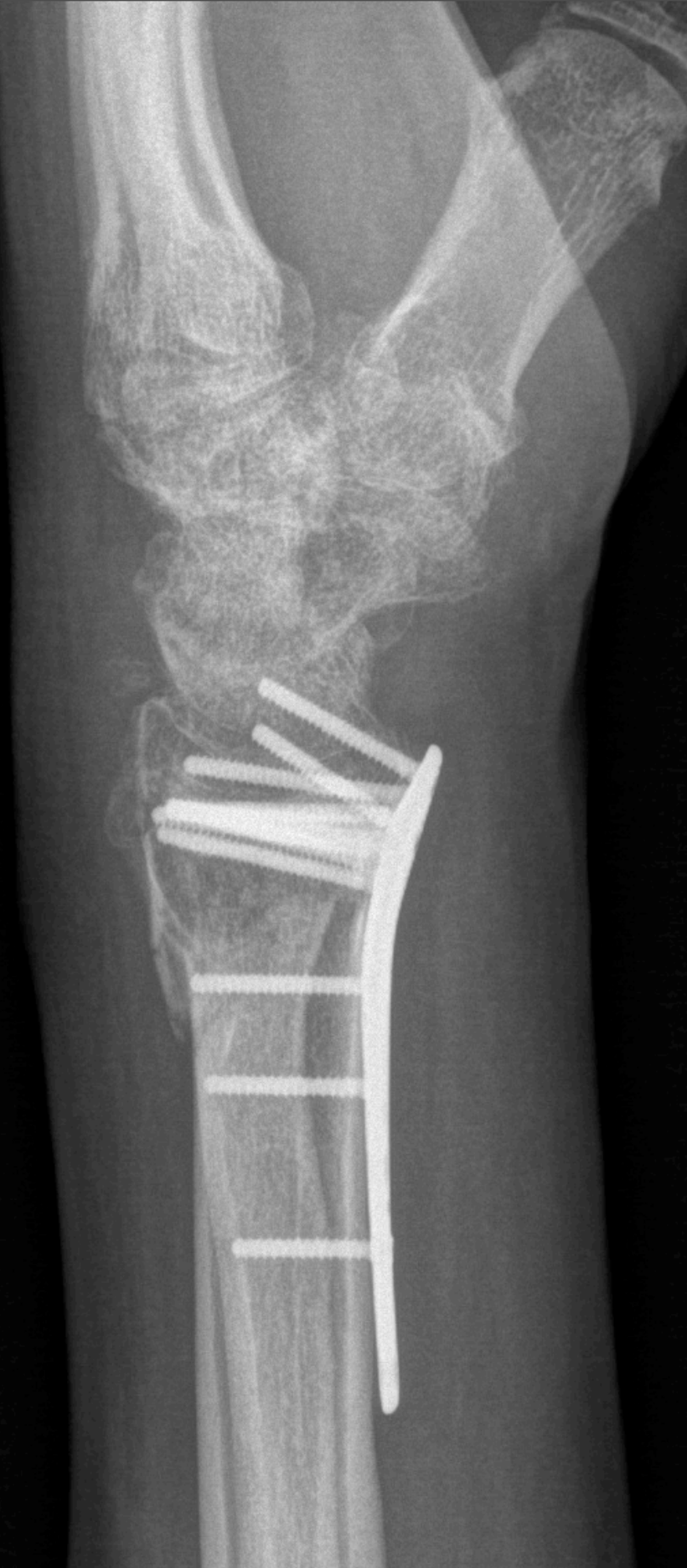Immobilizzazione del polso nella posizione di supinazione nella quale è stata eseguita la reinserzione della fibrocartilagine triangolare. Il tutore modulare prevede che il gomito sia libero in F/E.



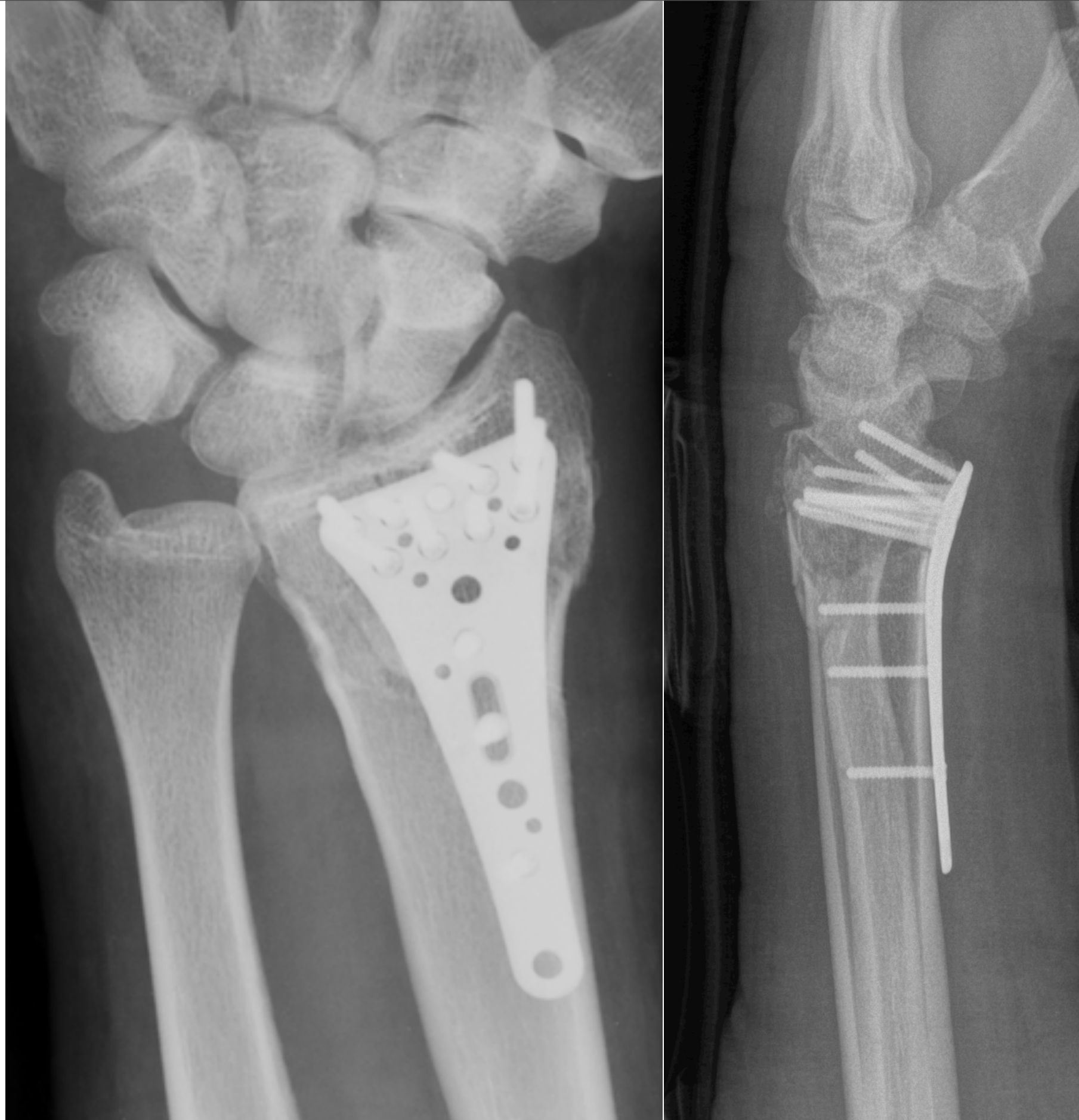Il tutore consente la riabilitazione precocissima delle MF di 4° e 5° dito, atteggiate ad artiglio per la concomitante lesione del nervo ulnare.



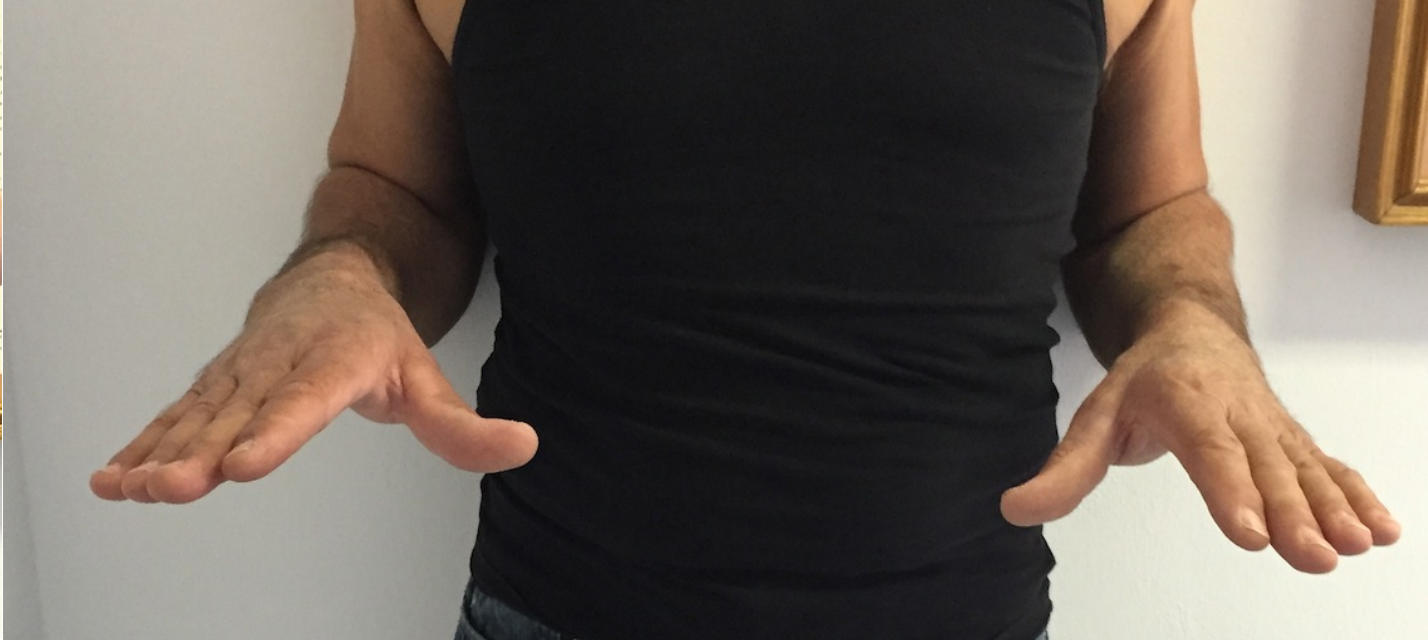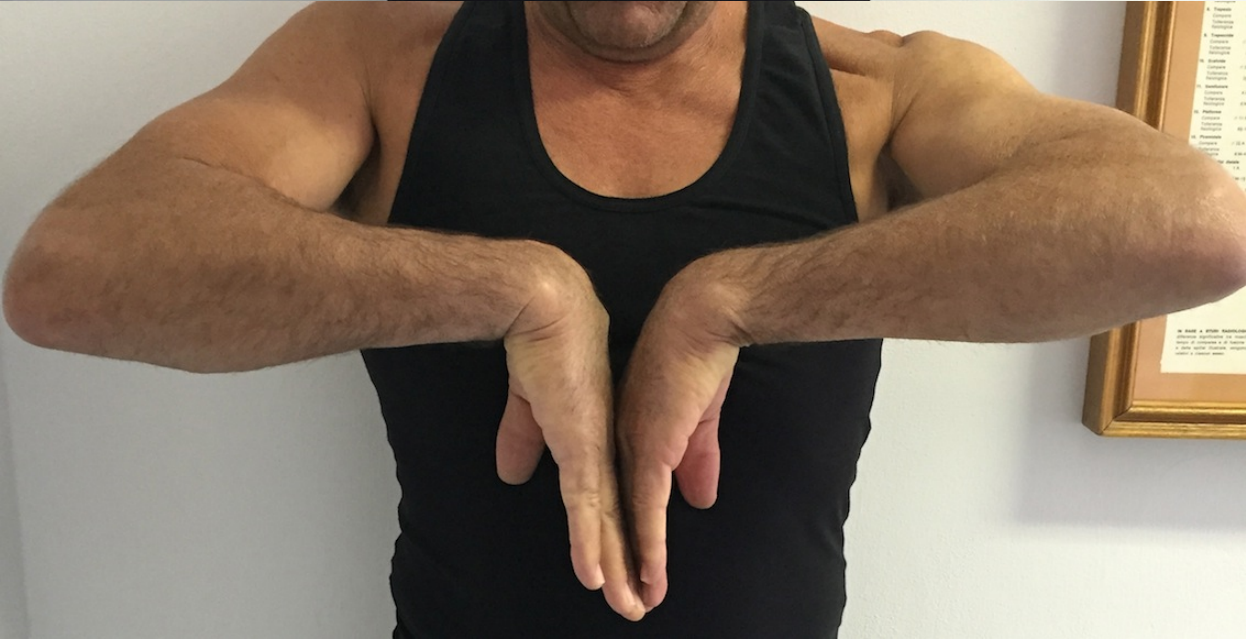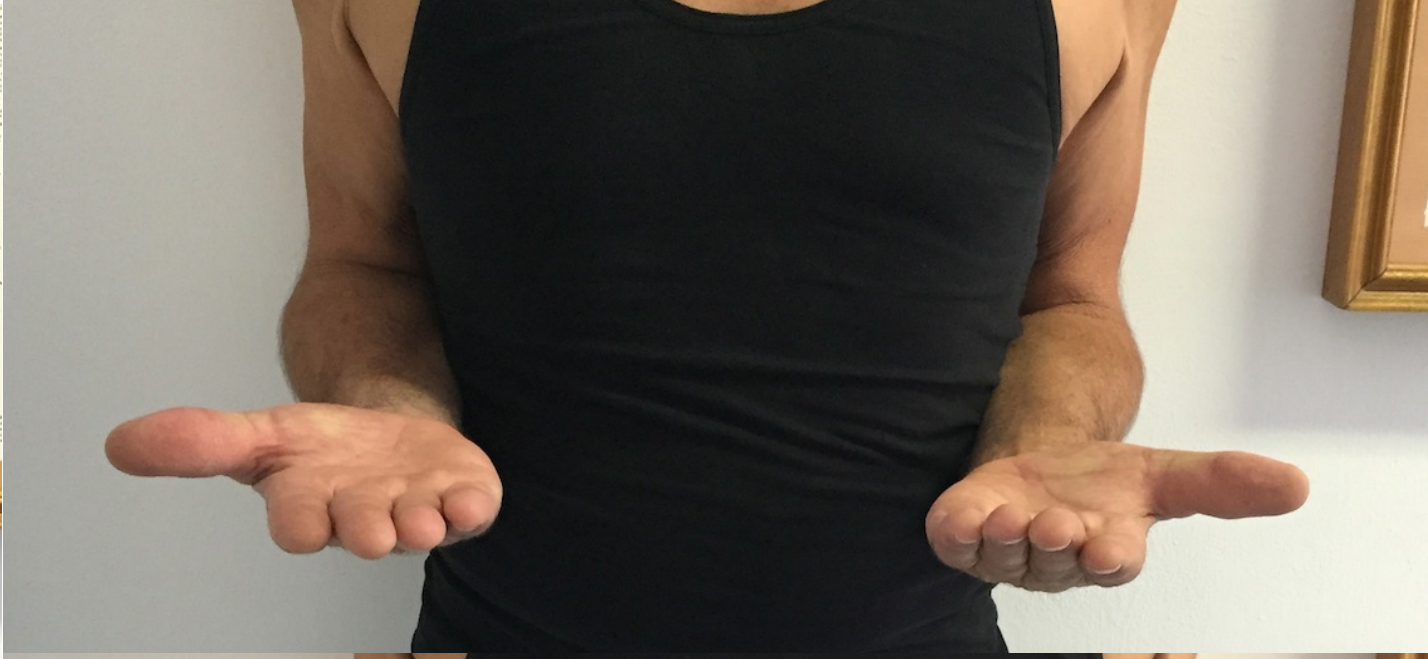
N



Inevitabile, a 35 giorni dall'intervento per tutti questi aspetti associati, una "marcata riduzione del tono calcico " e un quadro clinico distrofico che ha richiesto di iniziare prontamente un trattamento biofisico con Biostim, rimosso il modulo gomito.



Quadro radiologico a distanza di 3 mesi



Quadro clinico a distanza di 3 mesi